



DEPARTAMENTO DA POLÍCIA CIVIL DO ESTADO DO PARANÁ



CENTRO DE POLÍCIA CIENTÍFICA INSTITUTO MÉDICO-LEGAL

LAUDO DE EXAME DE NECRÓPSIA Nº 3.714/92/RTS

Aos doze dias do mês de abril

de mil-novecentos noventa e dois, às 08:00hs.

hora, nesta cidade de Curitiba

Estado do Paraná e no Instituto Médico Legal, em atenção à

requisição do senhor Delegado de Plantão nós, abaixo assinados,

doutores Dr. Carlos Roberto Ballin - Prof. Francisco M.R.M. Silva e Dra. Beatriz Helena Sottile França.

em cumprimento à nossa missão de médicos legistas e observando as exigências legais, procedemos ao exame de necrópsia no cadáver de "EVANDRO RAMOS CAETANO".

tendo em vista os quesitos que por aquela autoridade nos foram formulados da maneira seguinte:

- Primeiro - Houve morte?
- Segundo - Qual a sua causa?
- Terceiro - Qual o instrumento ou meio que a produziu?
- Quarto - Foi produzida por meio de veneno, fogo, explosivo, asfixia ou tortura, ou por outro meio insidioso ou cruel? (resposta especificada).

Assim realizada a perícia, passamos a oferecer o laudo que se vê no verso.


Documento digitalizado juntado ao processo em 15/04/2014 às 17:34:38 pelo usuário: LUANA NEVES DOS SANTOS

Aos doze dias do mês de abril de mil novecentos e noventa e dois, às oito horas, no necrotério do Instituto Médico Legal, atendendo a requisição do Senhor Delegado de Plantão, os infra-assinados, médicos-legalistas, realizaram a autópsia do cadáver de EVANDRO RAMOS CAETANO, brasileiro, com seis anos de idade, menor, residente na Rua Tibagi nº 1.005 - Guaratuba - Pr. Terminado o exame, elaboraram o presente laudo e respondem no final, aos seguintes quesitos, propostos por lei: 1º) Houve morte? 2º) Qual a sua causa? 3º) Qual o instrumento ou meio que a produziu? 4º) Foi produzida por meio de veneno, fogo, explosivo, asfixia, tortura, ou outro meio insidioso ou cruel? HISTÓRICO:- O corpo de EVANDRO RAMOS CAETANO deu entrada neste Instituto às sete horas e trinta e cinco minutos do dia doze de abril de mil novecentos e noventa e dois. Das informações colhidas, consta ter sido encontrado em óbito num matagal às onze horas e quarenta e cinco minutos de onze de abril de mil novecentos e noventa e dois no município de Guaratuba. DESCRIÇÃO:- Em uma temperatura ambiente de 21ºC, procedeu-se ao exame do cadáver, que se processou segundo as normas e técnicas habituais, com a constatação do seguinte: I - EXAME EXTERNO:- a) Vestes: Trajava o cadáver: Bermuda de algodão branca com desenhos dispersos, cueca de malha azul com listas pretas com a inscrição "UOMO" na parte anterior superior direita. b) Características físicas: Trata-se do cadáver de um indivíduo do sexo masculino, cor branca, ausência do couro cabeludo, olhos ausentes, com cento e dezenove centímetros de estatura, apresentando regular desenvolvimento osteomuscular e aparentando idade compreendida entre seis e sete anos. c) Fórmula dentária: Dentes bem conservados. d) Dados tanatológicos: O cadáver apresenta os seguintes sinais de morte: rigidez ausente, esfriamento do corpo, hipóstases ausentes, com impregnação hematínica de todo tegumento devido a fase colorativa da putrefação e sinais cadavéricos de putrefação nos períodos infiltrativo, de coloração e coliquativo. e) Lesões: Constatou-se, externamente, a existência de: 1) Ausência do couro cabeludo (fotos nº 1 e 3). 2) Três escoriações pergamináceas, irregulares, medindo a maior delas quatro milímetros de extensão, situadas na região cervical anterior, acima da fúrcula esternal (foto nº 1). 3) Feridas corto-contusas com borda entalhada em bisel, localizadas nas regiões anteriores do tórax e abdome, nos



DEPARTAMENTO DA POLÍCIA CIVIL  
DO ESTADO DO PARANÁ

DIVISÃO DE POLÍCIA CIENTÍFICA  
INSTITUTO MÉDICO - LEGAL



**LAUDO DE EXAME DE NECROPSIA Nº 3.714/92/RTS.**

Fls. nº 02

limites laterais, superior e inferior do tronco (fotos nºs 1, 2, 3, 4 e 5). 4) Presença de coliquação no interior das cavidades torácica e abdominal, com ausência incompleta de vísceras, permanecendo no interior destas cavidades, o seu revestimento seroso (fotos nºs 2, 3, 4 e 5). 5) Ausência das mãos ao nível dos punhos, com coto apresentando superfície com lesões em saca-bocado (lesões pós-morte - fotos nºs 1, 2, 5 e 7). 6) Ausência dos dedos dos pés apresentando os cotos superfícies em saca-bocado (lesões pós-morte - fotos nºs 8, 9 e 10). 7) Lesões pós-morte de formas irregulares, com características das produzidas por insetos carnívoros, distribuídas pelas regiões glúteas (fotos nºs 11 e 12). 2 - EXAME INTERNO: - CRÂNIO: - Retirada, mediante incisão, a gálea aponeurótica que permanecia recobrendo a calota craniana, observou-se a presença de impregnação sanguínea em ossos da calota craniana, interessando os ossos frontal, parietal esquerdo, metade esquerda do occipital e metade medial do parietal direito (fotos nºs 13, 14, 15 e 16 anexas). Retirada a calota, verificou-se: cérebro e cerebelo em fase de putrefação coliquativa. TÓRAX: - Constata-se a ausência parcial dos órgãos intratorácicos, limitado pela ferida corto-contusa descrita no item 3 do Exame Externo (fotos nºs 2, 3, 4 e 5). ABDOME: - 1) Ausência dos órgãos intraabdominais apresentando em seus limites laterais e inferior, feridas corto-contusas com peculiaridades das produzidas por instrumento corto-contundente ou cortante (fotos nºs 2, 4 e 5). 2) Presença de lesões em saca-bocado (produzida por animais carnívoros, localizadas nas regiões dorso-lombares (foto nº 6). PERÍNEO: - 1) Presença de lesões pós-morte com características das produzidas por insetos carnívoros. 2) Relaxamento esfíncteriano, com putrefação das bordas anais (fotos nºs 11 e 12 anexas).

=

segue

=

GRÁFICA - DEPARTAMENTO DA POLÍCIA CIVIL

Modelo 030



DEPARTAMENTO DA POLÍCIA CIVIL  
DO ESTADO DO PARANÁ

DIVISÃO DE POLÍCIA CIENTÍFICA  
INSTITUTO MÉDICO - LEGAL



LAUDO DE EXAME DE NECROPSIA Nº 3.714/92/RTS.

Fis. 03


3 - EXAMES COMPLEMENTARES:- A exploração radioscópica de todos os segmentos corporais não evidenciou fraturas nem corpos estranhos' radiopacos nos segmentos examinados. Relatório Anátomo-Patológico nº 126/92. Nome: Evandro Ramos Caetano. Material enviado: Vários. Requisitante: Legistas do IML. Data: 12.04.92. 1) Pulmões:- Cortes histológicos mostrando imagens em "sombras" de brônquios e vasos desprovidos de revestimento. Parênquima alveolar fundido em massa amorfa eosinófila com bolhas enfisematosas de putrefação . 2) Cortes de pele desprovida de epiderme recoberta por colônias' de bactérias, resíduos inorgânicos de cor amarronada, granulosos' (terra) e ovos de insetos. Os cortes de músculo com liquefação do sarcoplasma e colônias de bactérias no perimísio. 3) Peles e músculos de dedos, sem reação vital, com colônias de bactérias, ovos de insetos e terra. Conclusão:- Lesões pós morte. Relatório nº 177/92. "Aos dezessete dias do mês de abril de mil novecentos e noventa e dois, neste Laboratório de Química Legal do Instituto Médico Legal, os Químicos Legais abaixo-assinados encerraram a pesquisa de espermatozoides no material abaixo discriminado, a fim de ser atendida a solicitação do Médico Legista Dr. Carlos Roberto Ballin. Em consequência os Químicos Legais procederam ao exame solicitado, descrevendo com verdade e com todas as circunstâncias o que observaram da forma como segue:- MATERIAL ENCAMINHADO PARA EXAME:- Foi encaminhado à Secção de Química Legal deste Instituto, às dezesseis horas e quarenta minutos do dia quinze de abril de mil novecentos e noventa e dois um frasco contendo fragmentos da região anal, colhidos do cadáver nº 537 - IML, durante a necropsia realizada pelo Dr. Carlos Roberto Ballin no dia doze de abril de mil novecentos e noventa e dois. O material encontra

= segue =



DEPARTAMENTO DA POLÍCIA CIVIL  
DO ESTADO DO PARANÁ

DIVISÃO DE POLÍCIA CIENTÍFICA  
INSTITUTO MÉDICO - LEGAL



**LAUDO DE EXAME DE NECROPSIA Nº 3.714/92/RTS.**

Fls. nº 04

va-se em adiantado estado de decomposição, exalando um forte odor de putrefação. **DO EXAME:-** Inicialmente o material foi macerado em soro fisiológico e posteriormente submetido a coloração específica para evidência microscópica de espermatozoides, a qual resultou Negativa. **CONCLUSÃO:-** Em face do resultado obtido e acima relatado os Químicos Legais concluem que o material examinado não continha espermatozoides. Curitiba, 23 de abril de 1.992. Ass. Dra. Maria Cristina S. Novak - Químico Legal - Dra. Maria Regina S. Romim - Químico Legal e Dr. José Cássio C. de Albuquerque - Diretor do IML. Foram retiradas as maxilas e a mandíbula, mediante técnica habitual neste serviço, para identificação odonto-legal, cujo laudo está abaixo transcrito: "**LAUDO DE EXAME ODONTOLÓGICO DE IDENTIFICAÇÃO:-** Aos doze dias do mês de abril de mil novecentos e noventa e dois, às dez horas e trinta minutos, no necrotério do Instituto Médico Legal, a infra-assinada Dra. Beatriz Sottile França - perito odontologista realizei exame dos arcos dentários de um desconhecido a fim de identificação. **HISTÓRICO:-** Um corpo de pessoa não identificada, em estado de putrefação deu entrada neste Instituto Médico Legal às sete horas e trinta minutos do dia doze de abril de mil novecentos e noventa e dois, enviado pelo IML de Paranaguá para perícia odontológica de Identificação. Registrado do Livro de Medicina Legal sob o nº 0537/92. **EXAME:-** **Dos lábios:-** Presença de lesões em saca-bocado nos lábios superior e inferior. **Da cavidade bucal:-** Grande quantidade de algodão no interior da cavidade bucal o qual foi retirado. Após incisão bilateral, indo da comissura labial até o trégus respectivamente, os arcos dentários foram expostos. A mandíbula foi desarticulada, e as maxilas serradas na altura dos zigomáticos, para serem reti -

=

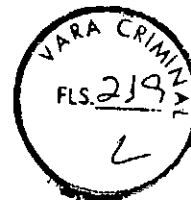segue

=



DEPARTAMENTO DA POLÍCIA CIVIL  
DO ESTADO DO PARANÁ

DIVISÃO DE POLÍCIA CIENTÍFICA  
INSTITUTO MÉDICO - LEGAL



LAUDO DE EXAME DE NECROPSIA Nº 3.714/92/RTS.

Fls. nº 05

radas da cavidade bucal. Após limpeza dos dentes e ossos observa -  
mos: Descrição dos Arcos Dentários:- Tanto nas maxilas como na mandi-  
bula, presença de dentes decíduos e dentes permanentes. Os perma-  
nentes com coloração normal própria, e os decíduos apresentando  
uma pigmentação rosada (fotos) diferente de sua cor normal. Dentes  
em bom estado de conservação. Arco Superior:- Hemiarco Direito: -  
Dente 16 - íntegro; dente 55 - com restauração amálgama nas super-  
fícies ocluso palatina; dente 54 - ausente - alvéolo ósseo fechado;  
dente 53 - íntegro; dente 52 - ausente - alvéolo ósseo aberto; den-  
te 51 - íntegro. Hemiarco Esquerdo:- Dente 61, 62 e 63 - ausentes -  
alvéolos ósseos abertos; dente 64 - restauração amálgama nas super  
fícies ocluso-mesial; dente 26 - íntegro. Arco Inferior:- Hemiarco  
Esquerdo:- dente 36 - restauração amálgama superfície oclusal; den-  
te 75 - restauração amálgama superfície oclusal e restauração amál-  
gama na superfície mesial; dente 74 - ausente - alvéolo fechado ;  
dente 73 e 72 - ausentes - alvéolos ósseos abertos; dente 31 - au-  
sente - alvéolo ósseo aberto. Hemiarco Direito:- Dente 41 - ínte-  
gro; dente 82 - ausente - alvéolo ósseo aberto; dente 83 - íntegro;  
dente 84 - restauração amálgama superfície oclusal; dente 85 - res-  
tauração amálgama superfície oclusal; dente 46 - íntegro. Exame Ra-  
diográfico dos dentes:- Foram realizadas dez (10) radiografias pe-  
riapicais para exame das raízes dos dentes permanentes; tanto dos  
irrompidos (presentes na cavidade bucal) como dos germes (intraós-  
seos). Ao exame, constatamos:- Hemiarco Superior:- Dente 17 - com  
pouco mais de um terço de coroa formada; dente 16 - com dois ter-  
ços de raízes formadas; dente 15 - com dois terços de coroa forma-  
da; dente 14 - com coroa completa; dente 11 - com início de forma-  
ção radicular. Hemiarco Inferior:- Dente 47 - com pouco mais de

=

segue

=



DEPARTAMENTO DA POLÍCIA CIVIL  
DO ESTADO DO PARANÁ

DIVISÃO DE POLÍCIA CIENTÍFICA  
INSTITUTO MÉDICO - LEGAL



**LAUDO DE EXAME DE NECROPSIA Nº 3.714/92/RTS.**

Fls. nº 06

um terço de coroa formada; dente 46 - com dois terços de raízes formadas; dente 45 - com um terço de coroa formada; dente 44 - com dois terços de coroa formada; dente 42 - com um terço de raiz formada; dente 41 - com dois terços de raízes formadas. Feito os cálculos pelos números de meses que cada elemento forneceu, obtivemos uma idade média entre seis anos e seis meses e seis anos e nove meses. Do reconhecimento dos arcos dentários: - Suspeitando-se que os arcos dentários do corpo putrefeito pertencessem a EVANDRO RAMOS CAETANO, foi localizada a cirurgiã-dentista indicada pela família, Dra Adairra Kessin Elias - CRO - 4171 - residente na Rua Ponta Grossa nº 333, no município de Guaratuba - Pr.. A presença da Dra. Adairra para reconhecimento, deveu-se ao fato de não ter registro dos tratamentos dentários realizados, por que atendia o menor Evandro no Ambulatório do Instituto Nacional de Previdência e Assistência Social (INAMPS), que não faz registro individual de seus pacientes. Examinando os arcos dentários a Dra. Adairra reconheceu os arcos dentários e todas as restaurações que realizou nos dentes decíduos e permanentes, registrando a presença dos dentes 16, 26 e 46 íntegros e a restauração recente do dente 36. Afirmou ter extraído o dente 64 há um ano aproximadamente, e reconheceu a "presença dos incisivos centrais decíduos superiores e dos incisivos centrais permanentes inferiores". Após, preencheu e assinou um termo de reconhecimento técnico, onde confirmou que todos os trabalhos restauradores foram por ela realizados nos arcos dentários do menor EVANDRO RAMOS CAETANO, pois que, fôra sua única cirurgiã-dentista. DISCUSSÃO: As lesões encontradas nos lábios da vítima são decorrentes da ação de animais carnívoros. O relato de alvéolos ósseos abertos, são consequência da queda do dente pela putrefação das fibras peri -

=


segue

=



DEPARTAMENTO DA POLÍCIA CIVIL  
DO ESTADO DO PARANÁ

DIVISÃO DE POLÍCIA CIENTÍFICA  
INSTITUTO MÉDICO - LEGAL



LAUDO DE EXAME DE NECROPSIA Nº 3.714/92/RTS.

Fls. nº 07

dontais (fibras que prendem o dente ao osso alveolar). Com relação à pigmentação rosada dos dentes decíduos, temos, segundo Furuhashi & Yamamoto (1967) como consequência de congestão e hemorragia pulpar observados nos casos de mortes violentas. Este fenômeno é encontrado principalmente nos casos de asfixia mecânica, onde o sangue fica mais fluído produzindo o que se chama tríade das asfixias, sendo que na região dos dentes se caracteriza por uma coloração rosada das coroas dentárias com maior exuberância de pigmentação das raízes. Os dentes decíduos normalmente apresentam essa coloração de sete a quinze dias após a morte, tendo em vista o maior diâmetro dos canalículos dentinários (canais de Thomes) permitindo a maior difusão do sangue por esses canais e conseqüentemente a fixação dos derivados da hemoglobina que produzem como resultado esta coloração. Nos dentes permanentes este fenômeno é observado após o 20º dia após a morte, tendo em vista a maior dificuldade da difusão do sangue pelos canalículos dentinários. Neste caso, observamos que os dentes permanentes se apresentam com coloração normal pelo fato de que estando as raízes em rizogênese incompleta, o sangue não fica retido no interior da polpa, dificultando a sua penetração pelos canalículos dentinários. Esses fatos foram observados por Wittaker, Thomas & Thomas em 1976 que realizaram estudos experimentais em animais de laboratório, observando os fenômenos dos dentes rosados em animais sacrificados por asfixia mecânica. O mesmo fato foi também observado por Wittaker e Mac Donald em 1989 que estudaram a coloração rosada dos dentes em vítimas de asfixia mecânica.

CONCLUSÕES:- Após a perícia realizada, em virtude do exposto acima, concluo que os arcos dentários periciados correspondem aos do menor EVANDRO RAMOS CAETANO, com idade aproximada entre seis e sete anos e que teve morte violenta com características de asfixia






DEPARTAMENTO DA POLÍCIA CIVIL  
DO ESTADO DO PARANÁ


DIVISÃO DE POLÍCIA CIENTÍFICA  
INSTITUTO MÉDICO - LEGAL


LAUDO DE EXAME DE NECROPSIA Nº 3.714/92/RTS.  
Fls. nº 08

mecânica. Sem mais a acrescentar dou por encerrado o laudo. Fazem parte deste laudo um termo de reconhecimento técnico, uma ficha de identificação deste IML, sete radiografias periapicais, três fotografias coloridas. Curitiba, 12 de abril de 1.992. Ass. Dra. Beatriz Helena Sottile França". CONCLUSÕES:- Diante dos dados colhidos durante a necropsia e dos resultados dos exames complementares, concluímos que a morte de EVANDRO RAMOS CAETANO foi produzida por asfixia mecânica. RESPOSTAS AOS QUESITOS:- ao primeiro - sim; ao segundo - asfixia mecânica; ao terceiro - ação mecânica; ao quarto - sim, asfixia. x\*

Curitiba, 24 de junho de 1.992.

  
\_\_\_\_\_  
Dr. Carlos Roberto Ballin.

  
\_\_\_\_\_  
Prof. Francisco M.R.M. Silva.

  
\_\_\_\_\_  
Dra. Beatriz Helena Sottile França.  
= Odontologista =

Documento digitalizado juntado ao processo em 15/04/2014 às 17:36:38 pelo usuário: LILIANA NEVES DOS SANTOS



DEPARTAMENTO DA POLÍCIA CIVIL  
DO ESTADO DO PARANÁ

LAUDO N.º 3.714/92.

É desautorizado o uso desta(s)  
fotografia(s) sem o respectivo laudo



INSTITUTO MÉDICO LEGAL

NOME: - EVANDRO RAMOS CAETANO

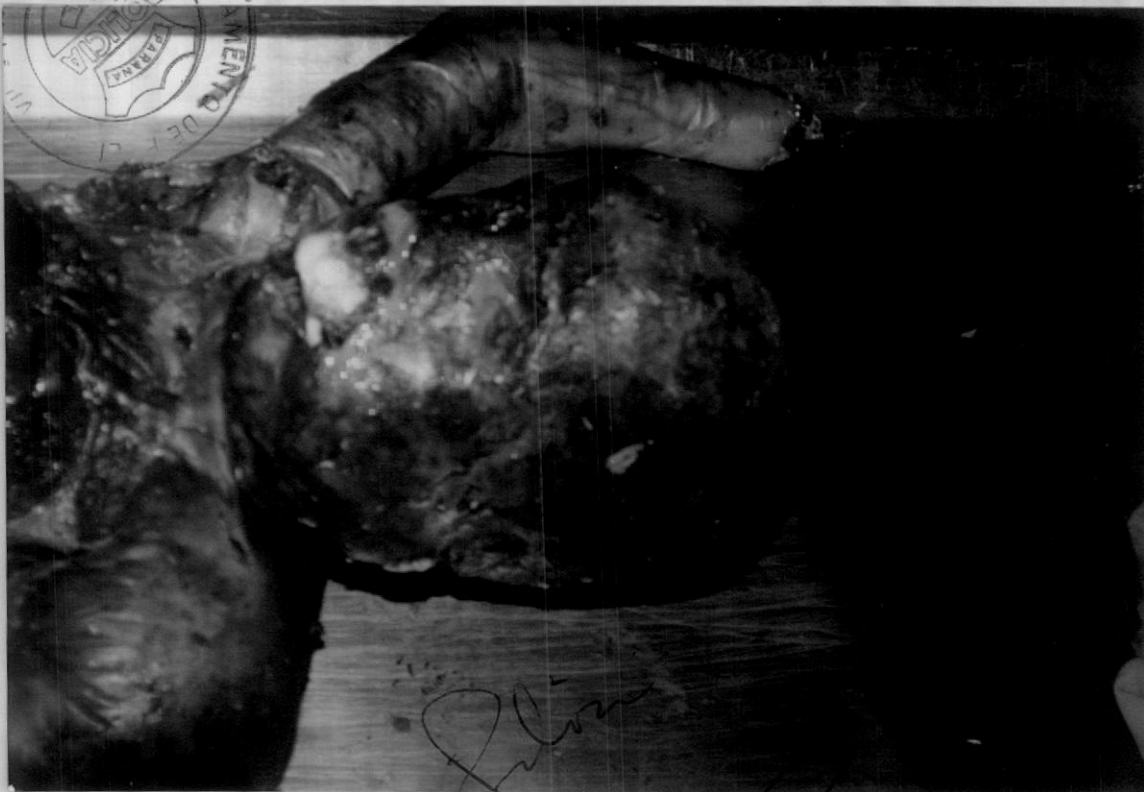


FOTO Nº 01

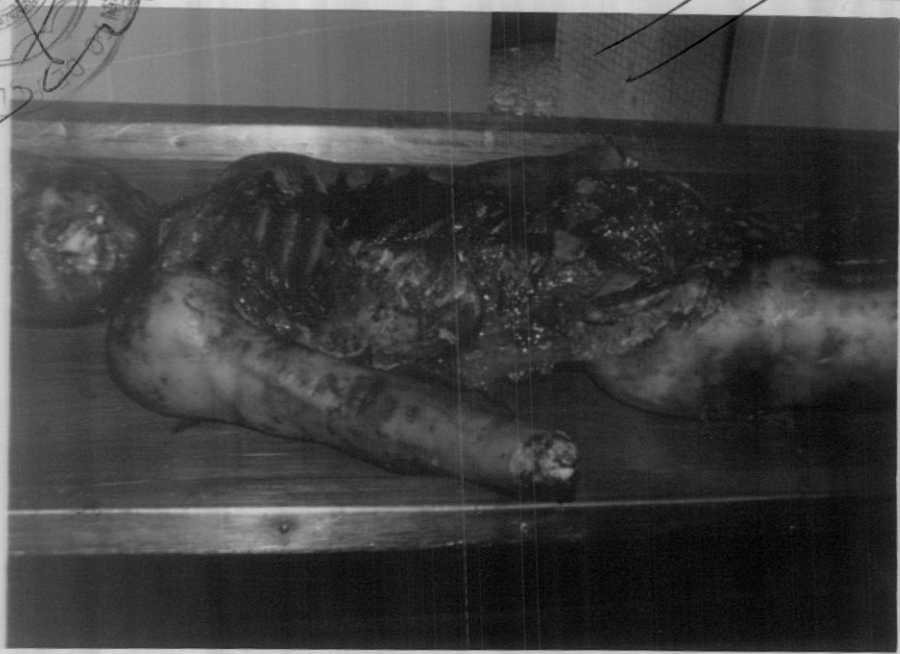

FOTO Nº 02



DEPARTAMENTO DA POLÍCIA CIVIL DO ESTADO DO PARANÁ

LAUDO N.º 3.714/92.

É desautorizado o uso desta(s) fotografia(s) sem o respectivo laudo

VARA CRIMINAL  
FES. 224  
L

INSTITUTO MÉDICO LEGAL

NOME: - EVANDRO RAMOS CAETANO

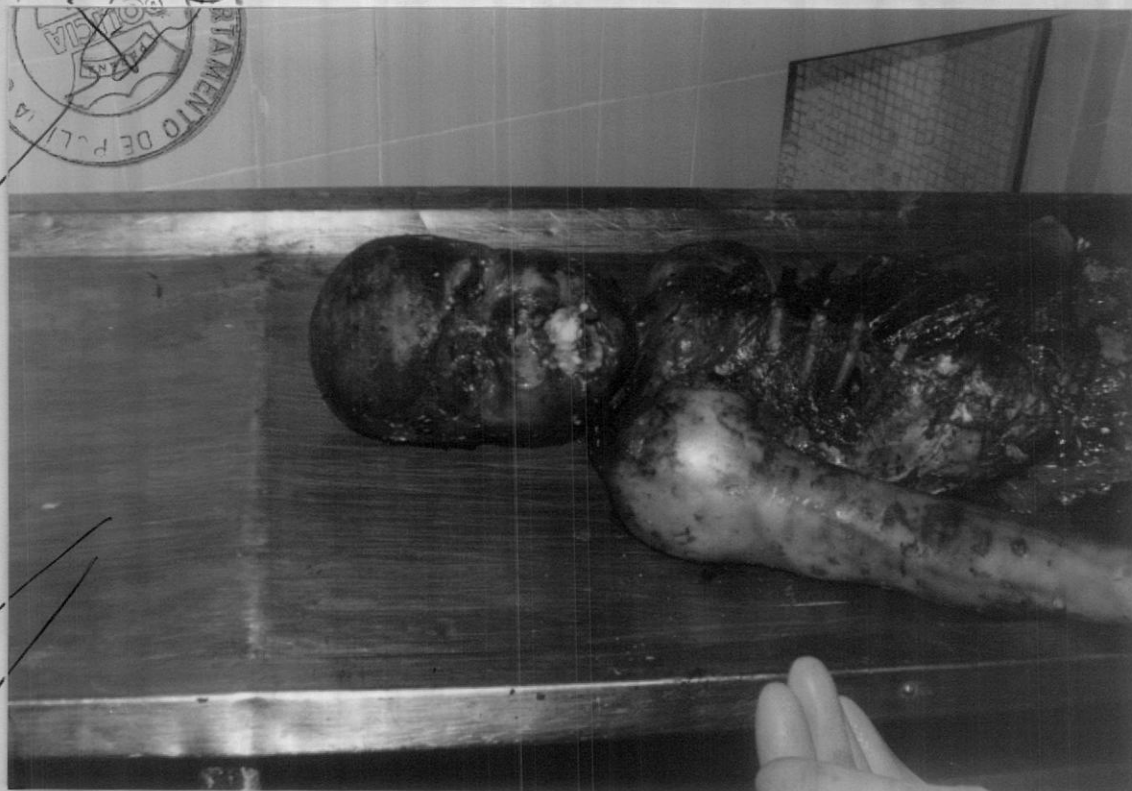

FOTO Nº 03

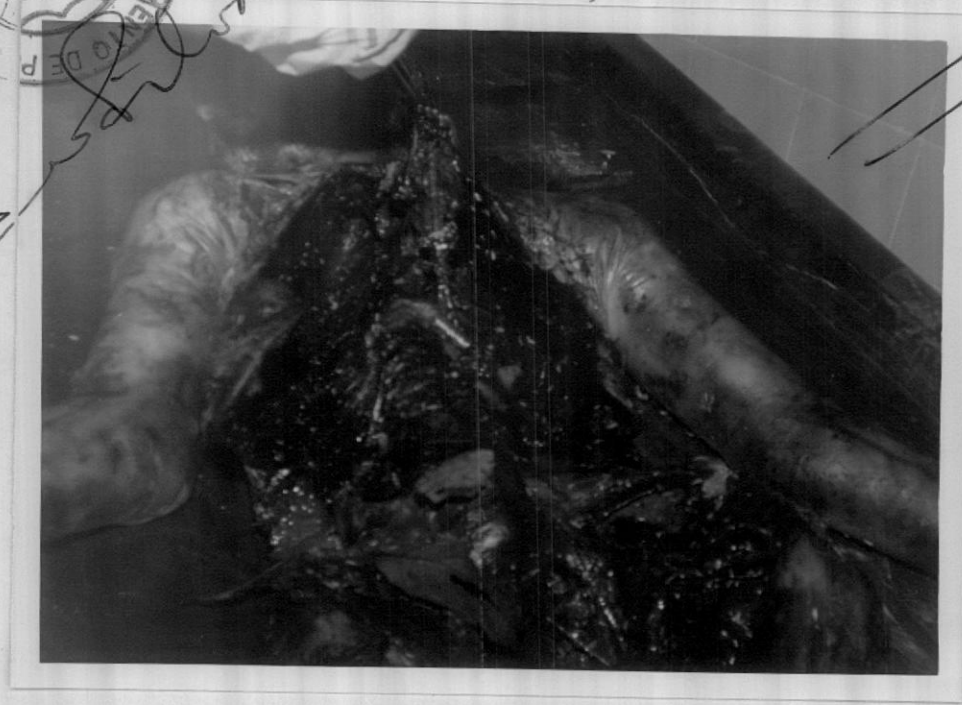

FOTO Nº 04



DEPARTAMENTO DA POLÍCIA CIVIL  
DO ESTADO DO PARANÁ

LAUDO N.º 3.714/92.

É desautorizado o uso desta(s)  
fotografia(s) sem o respectivo laudo

VARA CRIMINAL  
FLS. 225  
2

INSTITUTO MÉDICO LEGAL

NOME: - EVANDRO RAMOS CAETANO

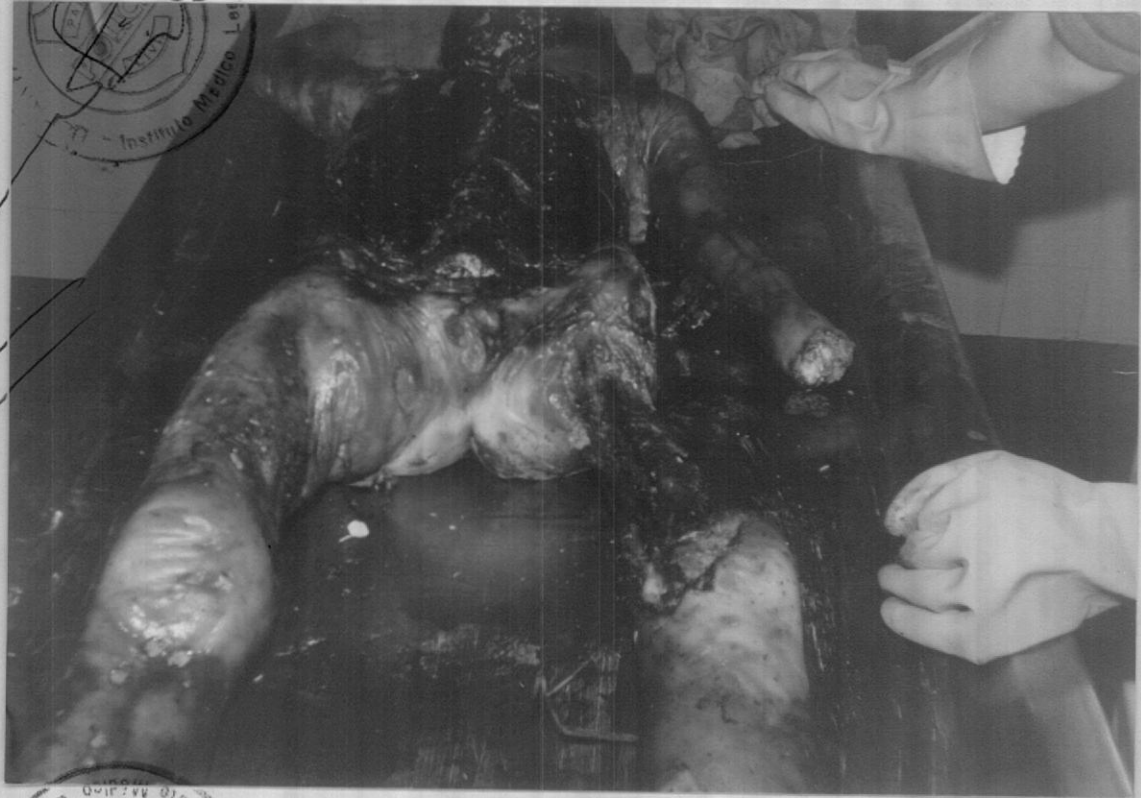

FOTO Nº 05

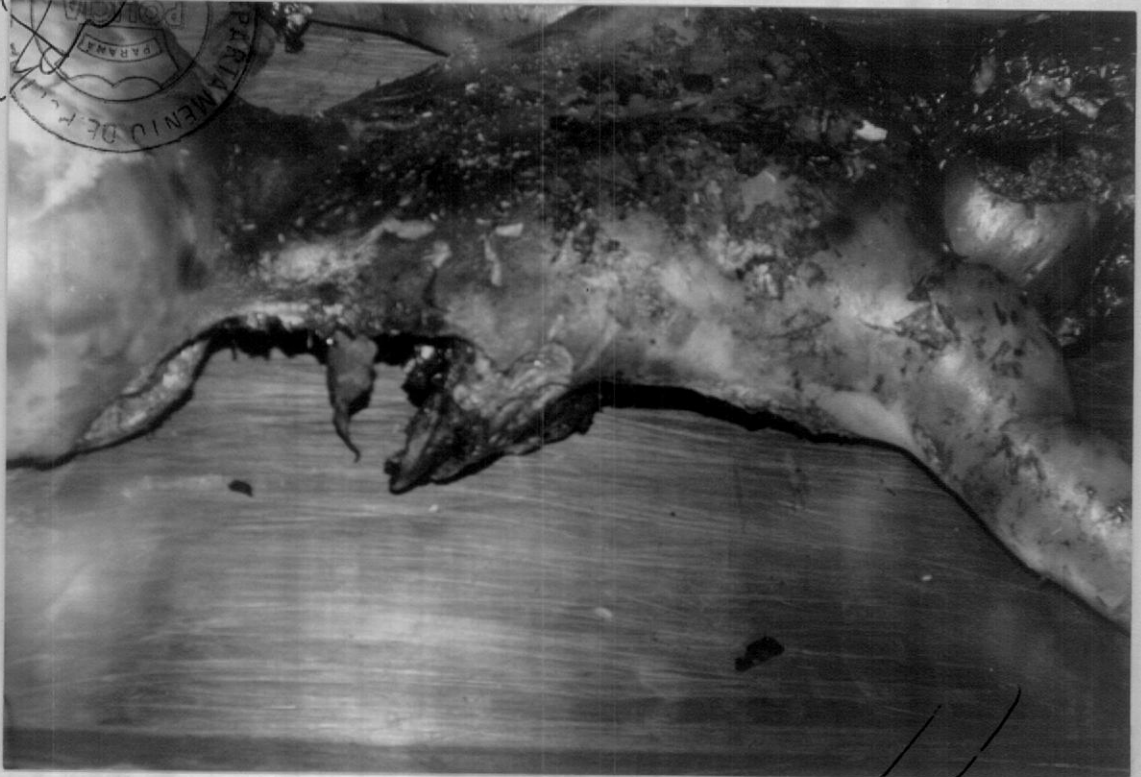

FOTO Nº 06

LAUDO N.º 3.714/92.



DEPARTAMENTO DA POLÍCIA CIVIL DO ESTADO DO PARANÁ

É desautorizado o uso desta(s) fotografia(s) sem o respectivo laudo

VARA CRIMINAL  
FLS. 226  
L

INSTITUTO MÉDICO LEGAL

NOME:- EVANDRO RAMOS CAETANO

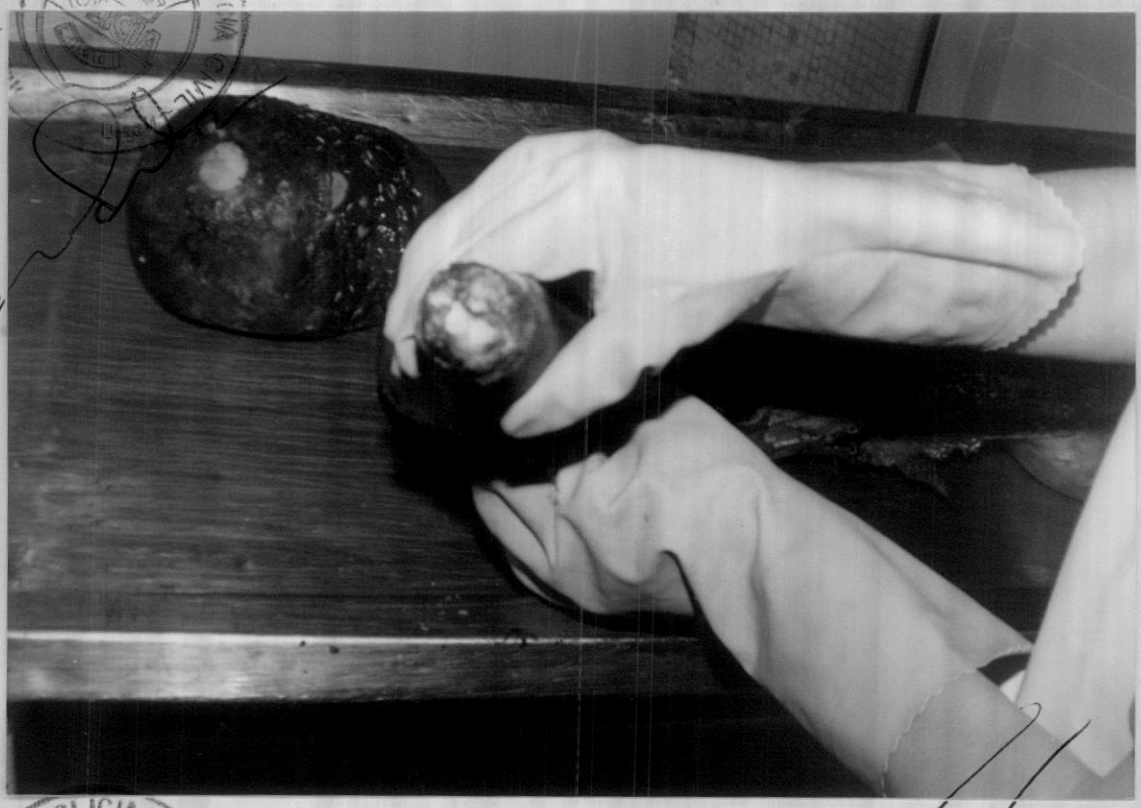

FOTO Nº 07

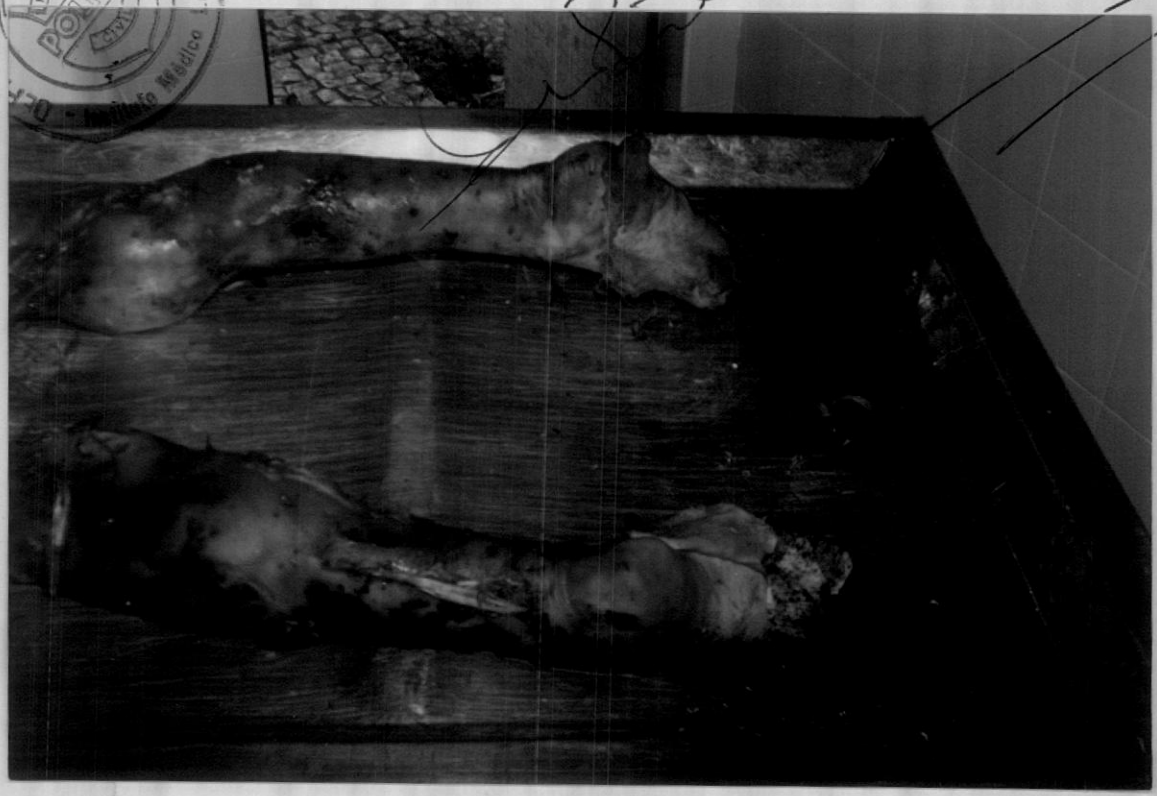


FOTO Nº 08



LAUDO N.º 3.714/92.



DEPARTAMENTO DA POLÍCIA CIVIL DO ESTADO DO PARANÁ

É desautorizado o uso desta(s) fotografia(s) sem o respectivo laudo



INSTITUTO MÉDICO LEGAL

NOME:- EVANDRO RAMOS CAETANO

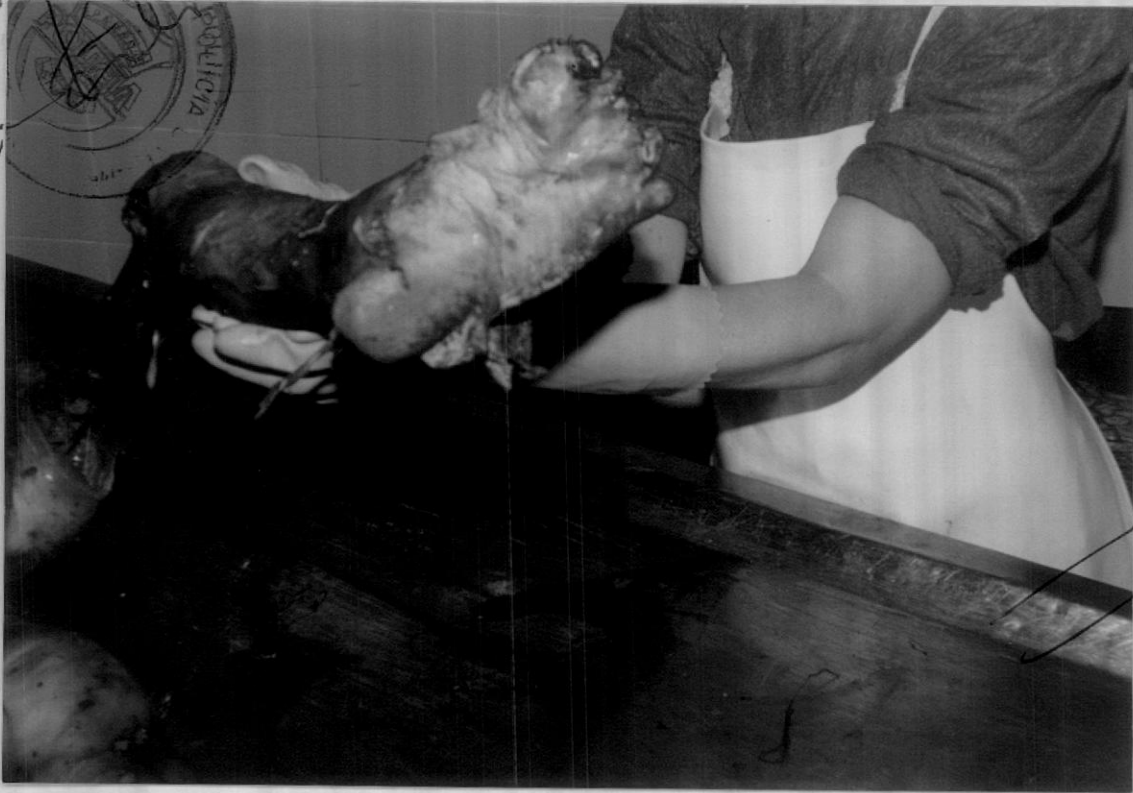

FOTO Nº 09

*Julian*

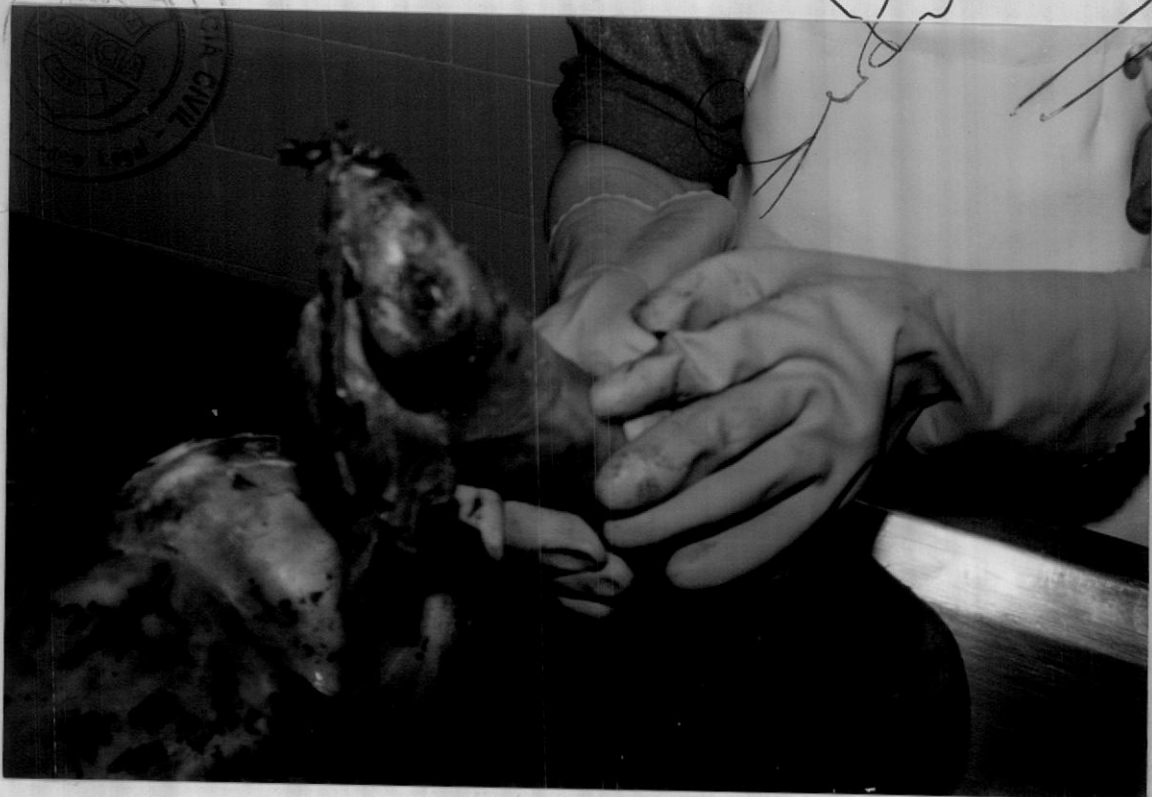

FOTO Nº 10

LAUDO N.º 3.714/92.



DEPARTAMENTO DA POLÍCIA CIVIL  
DO ESTADO DO PARANÁ

É desautorizado o uso desta(s)  
fotografia(s) sem o respectivo laudo



INSTITUTO MÉDICO LEGAL

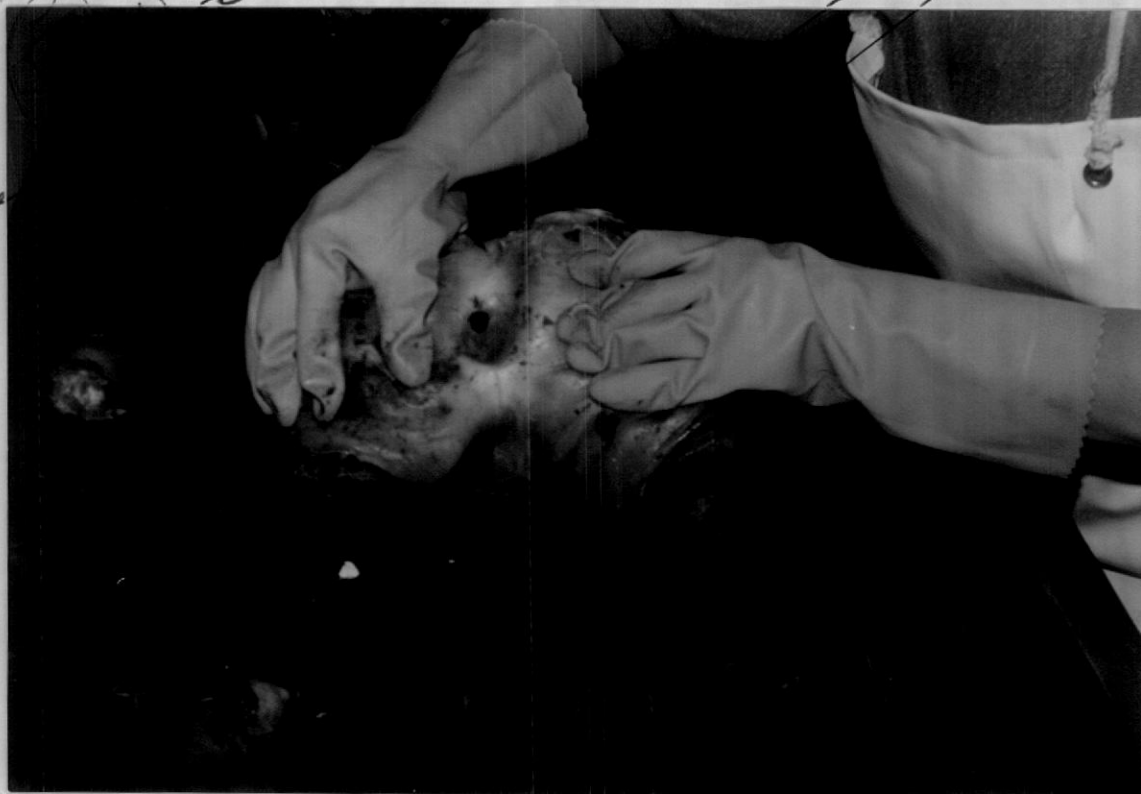

FOTO Nº 11

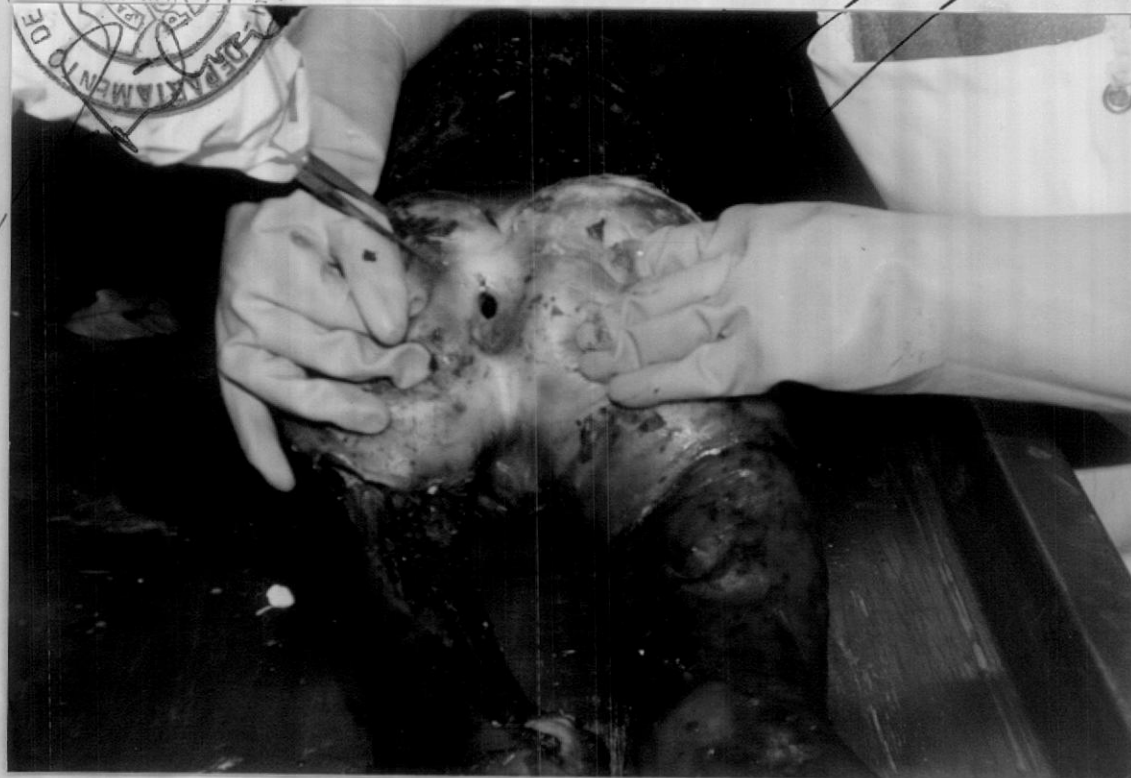



FOTO Nº 12

LAUDO N.º 3.714/92.



DEPARTAMENTO DA POLÍCIA CIVIL  
DO ESTADO DO PARANÁ

É desautorizado o uso desta(s)  
fotografia(s) sem o respectivo laudo



INSTITUTO MÉDICO LEGAL

NOME: - EVANDRO RAMOS CAETANO




FOTO Nº 13

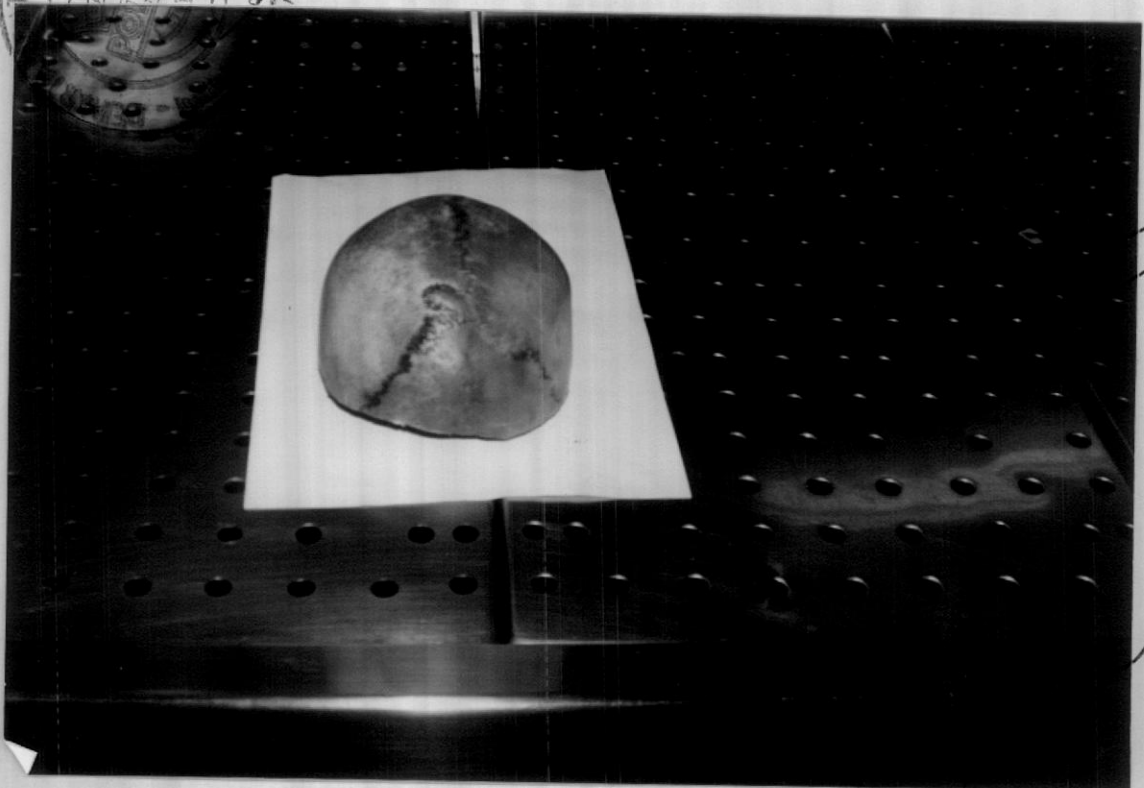


FOTO Nº 14





DEPARTAMENTO DA POLÍCIA CIVIL DO ESTADO DO PARANÁ

LAUDO N.º 3.714/92.

É desautorizado o uso desta(s) fotografia(s) sem o respectivo laudo



INSTITUTO MÉDICO LEGAL

*Evandro*  
NOME: - EVANDRO RAMOS CAETANO




FOTO Nº 15

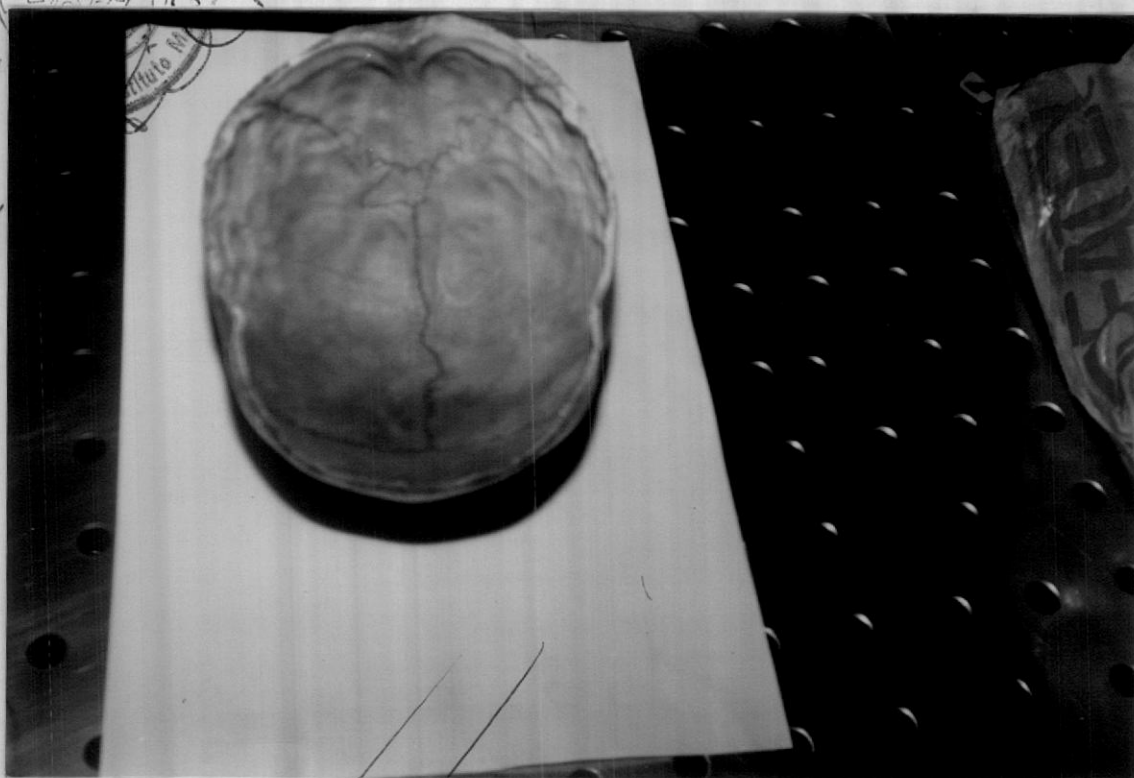


FOTO Nº 16