

Aos doze dias do mês de abril de mil novecentos e noventa e dois, às oito horas, no necrotério do Instituto Médico Legal, atendendo a requisição do Senhor Delegado de Plantão, os infra-assinados, médicos legistas, realizaram a autópsia do cadáver de EVANDRO RAMOS CAETANO, brasileiro, com seis anos de idade, menor, residente na Rua Tibagi nº 1.005 - Guaratuba - Pr. Terminado o exame, elaboraram o presente laudo e responderam no final, aos seguintes quesitos, propostos por lei: 1º) Houve morte? 2º) Qual a sua causa? 3º) Qual o instrumento ou meio que a produziu? 4º) Foi produzida por meio de veneno, fogo, explosivo, asfixia, torção, ou outro meio insidioso ou cruel? HISTÓRICO: - O corpo de EVANDRO RAMOS CAETANO deu entrada neste Instituto às sete horas e trinta e cinco minutos do dia doze de abril de mil novecentos e noventa e dois. Das informações colhidas, consta ter sido encontrado em óbito num matagal às onze horas e quarenta e cinco minutos de onze de abril de mil novecentos e noventa e dois no município de Guaratuba. DESCRIÇÃO: - Em uma temperatura ambiente de 21°C, procedeu-se ao exame do cadáver, que se processou segundo as normas técnicas habituais, com a constatação do seguinte: EXAME EXTERNO: - a) Vestes: Trajava o cadáver: Bermuda de algodão branca com desenhos dispersos, cueca de malha azul com listras pretas com a inscrição "HOMO" na parte anterior superior direita. b) Características físicas: Trata-se de cadáver de um indivíduo de sexo masculino, de branco, ausência de couro cabeludo, olhos ausentes, com cento e dez e nove centímetros de estatura, apresentando regular desenvolvimento osteomuscular e aparentando idade compreendida entre seis e sete anos. c) Fórmula dentária: Dentes bem conservados. d) Dados tanatológicos: O cadáver apresenta os seguintes sinais de morte: rigidez ausente, esfriamento do corpo, hipóstases ausentes, com impregnação hemática de todo tegumento devido a fase colorativa da putrefação e sinais cadavéricos de putrefação nos períodos infiltrativo, de coloração e coliquativo. e) Lesões: Constatou-se, externamente, a existência de: 1) Ausência do couro cabeludo (fotos nº 1 e 3). 2) Três escoriações pergamináceas, irregulares, medindo a maior delas quatro milímetros de extensão, situadas na região cervical anterior, acima da fúrcula externa (foto nº 1). 3) Feridas corto-contusas com borda entalhada em bisel, localizadas nas regiões anteriores do tórax e abdome, nos

**AUTENTICACAO**

CERTIFICO que a presente cópia con-  
fere com original de fls. 214 v., dos  
autos de AP 90187

12/01/83  
Esta Vara Doutr. 12/01/83

ESCRIVAO



DEPARTAMENTO DA POLÍCIA CIVIL  
DO ESTADO DO PARANÁ

CENTRO DE POLÍCIA CIENTÍFICA  
INSTITUTO MÉDICO-LEGAL



LAUDO DE EXAME DE NECRÓPSIA Nº 3.714/92/RTS

Aos doze dias do mês de abril  
de mil-novecentos noventa e dois, às 08:00hs.  
hora, nesta cidade de Curitiba

Estado do Paraná e no Instituto Médico Legal, em atenção à

Delegado de Plantão

nos, abaixo assinados,

Carlos Roberto Ballin - Prof. Francisco M.R.M. Silva e  
Patríz Helena Sottile França.

à nossa missão de médicos legistas e observando as exigências legais, pro-

de necrópsia no cadáver de "EVANDRO RAMOS CAETANO".

tendo em vista os quesitos que por aquela autoridade nos foram formulados da maneira se-  
guinte:

Primeiro - Houve morte?

Segundo - Qual a sua causa?

Terceiro - Qual o instrumento ou meio que a produziu?

Quarto - Foi produzida por meio de veneno, fogo, explosivo, asfixia ou tortura, ou por  
outro meio insidioso ou cruel? (resposta especificada).

Assim realizada a perícia, passamos a oferecer o laudo que se vê no verso.

FINAL  
DA  
LEITURA

**AUTENTICACAO**  
CERTIFICO que a presente copia com  
fez com original de fis. 215  
autos de 1890/88  
desta Vara. 18/1/89  
Escritor



DEPARTAMENTO DA POLÍCIA CIVIL  
DO ESTADO DO PARANÁ

DIVISÃO DE POLÍCIA CIENTÍFICA  
INSTITUTO MÉDICO - LEGAL



**LAUDO DE EXAME DE NECROPSIA Nº 34714/92/RTS.**

Fls. nº 02

limites laterais, superior e inferior do tórax (fotos nºs 1, 2, 3, 4 e 5). 4) Presença de colliquação no interior das cavidades torácica e abdominal, com ausência incompleta de vísceras, permanecendo no interior destas cavidades, o seu revestimento seroso (fotos nºs 2, 3, 4 e 5). 5) Ausência das mãos ao nível dos punhos, com cotos apresentando superfície com lesões em saca-bocado (lesões pós-morte - fotos nºs 1, 2, 5 e 7). 6) Ausência dos dedos dos pés apresentando os cotos superficiais em saca-bocado (lesões pós-morte - fotos nºs 8, 9 e 10). 7) Lesões pós-morte de formas irregulares, com características das produzidas por insetos carnívoros, distribuídas pelas regiões glúteas (fotos nºs 11 e 12). 2 - EXAME INTERNO: - CRÂNIO: - Retirada, mediante incisão, a gálea aponeurótica que permanecia recobrando a calota craniana, observou-se a presença de impregnação sanguínea em ossos da calota craniana, interessando os ossos frontal, parietal esquerdo, metade esquerda do occipital e metade medial do parietal direito (fotos nºs 13, 14, 15 e 16 anexas). Retirada a calota, verificou-se: cérebro e cerebelo em fase de putrefação coliquativa. TÓRAX: - Constata-se a ausência parcial dos órgãos intratorácicos, limitado pela ferida corto-contusa descrita no item 3 do Exame Externo (fotos nºs 2, 3, 4 e 5). ABDOMEN: - 1) Ausência dos órgãos intraabdominais apresentando em seus limites laterais e inferior, feridas corto-contusas com peculiaridades das produzidas por instrumento corto-contundente ou cortante (fotos nºs 2, 4 e 5). 2) Presença de lesões em saca-bocado (produzida por animais carnívoros, localizadas nas regiões dorso-lombares (foto nº 6). PERÍNEO: - 1) Presença de lesões pós-morte com características das produzidas por insetos carnívoros. 2) Relaxamento esfíncteriano, com putrefação das bordas anais (fotos nºs 11 e 12 anexas).

= segue =

**AUTENTICACION**  
CERTIFICADO que a presente comparece con  
la fe con original de los \_\_\_\_\_  
datos de \_\_\_\_\_  
\_\_\_\_\_ *[Signature]*  
\_\_\_\_\_





DEPARTAMENTO DA POLÍCIA CIVIL  
DO ESTADO DO PARANÁ

DIVISÃO DE POLÍCIA CIENTÍFICA  
INSTITUTO MÉDICO - LEGAL



LAUDO DE EXAME DE NECROPSIA Nº 2.714/92/RTS.

Fls. 03

3 - EXAMES COMPLEMENTARES:- A exploração radioscópica de todos os segmentos corporais não evidenciou fraturas nem corpos estranhos radiopacos nos segmentos examinados. Relatório Anátomo- Patológico nº 126/92. Nome: Evandro Ramos Caetano. Material enviado: Vários. Requisitante: Legistas do IML. Data: 12.04.92. 1) Pulmões:- Cortes histológicos mostrando imagens em "sombas" de brônquios e vasos desprovidos de revestimento. Parênquima alveolar fundido em massa amorfa eosinófila com bolhas enfisematosas de putrefação. 2) Cortes de pele desprovida de epiderme recoberta por colônias de bactérias, resíduos inorgânicos de cor amarronada, granulosos (terra) e ovos de insetos. Os cortes de músculo com liquefação do sarcoplasma e colônias de bactérias no perimísio. 3) Peles e músculos de dedos, sem reação vital, com colônias de bactérias, ovos de insetos e terra. Conclusão:- Lesões pós morte. Relatório nº 177/92. "Aos dezessete dias do mês de abril de mil novecentos e noventa e dois, neste Laboratório de Química Legal do Instituto Médico Legal, os Químicos Legais abaixo-assinados encerraram a pesquisa de espermatozóides no material abaixo discriminado, a fim de ser atendida a solicitação do Médico Legista Dr. Carlos Roberto Ballin. Em consequência os Químicos Legais procederam ao exame solicitado, descrevendo com verdade e com todas as circunstâncias o que observaram da forma como segue:- MATERIAL ENCAMINHA DO PARA EXAME:- Foi encaminhado à Secção de Química Legal deste Instituto, às dezesseis horas e quarenta minutos do dia quinze de abril de mil novecentos e noventa e dois um frasco contendo fragmentos da região anal, colhidos do cadáver nº 537 - IML, durante a necropsia realizada pelo Dr. Carlos Roberto Ballin no dia doze de abril de mil novecentos e noventa e dois. O material encontra

= segue =

**AUTENTICAÇÃO**

CERTIFICO que a presente cópia con-  
fere com original de fls. 217, dos  
autos de 11.701/82

desta Vara

Douglas

ESCRIVÃO





DEPARTAMENTO DA POLÍCIA CIVIL  
DO ESTADO DO PARANÁ

DIVISÃO DE POLÍCIA CIENTÍFICA  
INSTITUTO MÉDICO - LEGAL



LAUDO DE EXAME DE NECROPSIA Nº 2.714/92/RTS.

Fls. nº 04

va-se em adiantado estado de decomposição, exalando um forte odor de putrefação. DO EXAME:- Inicialmente o material foi macerado em soro fisiológico e posteriormente submetido a coloração específica para evidenciação microscópica de espermatozóides, a qual resultou Negativa. CONCLUSÃO:- Em face do resultado obtido e acima relatado os Químicos Legais concluem que o material examinado não continha espermatozóides. Curitiba, 23 de abril de 1.992. Ass. Dra. Maria Cristina S. Novak - Químico Legal - Dra. Maria Regina S. Rollim - Químico Legal e Dr. José Cássio C. de Albuquerque - Diretor do IML. Foram retiradas as maxilas e a mandíbula, mediante técnica habitual neste serviço, para identificação odonto-legal, cujo laudo está abaixo transcrito: "LAUDO DE EXAME ODONTOLÓGICO DE IDENTIFICAÇÃO:- Aos doze dias do mês de abril de mil novecentos e noventa e dois, às dez horas e trinta minutos, no necrotério do Instituto Médico Legal, a infra-assinada Dra. Beatriz Sottile França - perito odontologista realizei exame dos arcos dentários de um desconhecido a fim de identificação. HISTÓRICO:- Um corpo de pessoa não identificada, em estado de putrefação deu entrada neste Instituto Médico Legal às sete horas e trinta minutos do dia doze de abril de mil novecentos e noventa e dois, enviado pelo IML de Paranaguá para perícia odontológica de Identificação. Registrado do Livro de Medicina Legal sob o nº 0537/92. EXAME:- Dos lábios:- Presença de lesões em saca-bocado nos lábios superior e inferior. Da cavidade bucal:- Grande quantidade de algodão no interior da cavidade bucal o qual foi retirado. Após incisão bilateral, indo da comissura labial até o tragus respectivamente, os arcos dentários foram expostos. A mandíbula foi desarticulada, e as maxilas serradas na altura dos zigomáticos, para serem reti -

= segue =

**AUTENTICACAO**

Atestamos que a presente copia con  
tere com original de fls. 218, dos  
autos de 90/93

desta Vara Dou 12/01/93

ESCRIVAO



DEPARTAMENTO DA POLÍCIA CIVIL  
DO ESTADO DO PARANÁ

DIVISÃO DE POLÍCIA CIENTÍFICA  
INSTITUTO MÉDICO - LEGAL



**LAUDO DE EXAME DE NECROPSIA Nº 3.714/92/RTS.**

Fls. nº 05

nadas da cavidade bucal. Após limpeza dos dentes e ossos observamos: Descrição dos Arcos Dentários:- Tanto nas maxilas como na mandíbula, presença de dentes decíduos e dentes permanentes. Os permanentes com coloração normal própria, e os decíduos apresentando uma pigmentação rosada (fotos) diferente de sua cor normal. Dentes em bom estado de conservação. Arco Superior:- Hemiarco Direito:- Dente 16 - íntegro; dente 55 - com restauração amálgama nas superfícies ocluso palatina; dente 54 - ausente - alvéolo ósseo fechado; dente 53 - íntegro; dente 52 - ausente - alvéolo ósseo aberto; dente 51 - íntegro. Hemiarco Esquerdo:- Dente 61, 62 e 63 - ausentes - alvéolos ósseos abertos; dente 64 - restauração amálgama nas superfícies ocluso-mesial; dente 26 - íntegro. Arco Inferior:- Hemiarco Esquerdo:- dente 36 - restauração amálgama superfície oclusal; dente 75 - restauração amálgama superfície oclusal e restauração amálgama na superfície mesial; dente 74 - ausente - alvéolo fechado; dente 73 e 72 - ausentes - alvéolos ósseos abertos; dente 31 - ausente - alvéolo ósseo aberto. Hemiarco Direito:- Dente 41 - íntegro; dente 82 - ausente - alvéolo ósseo aberto; dente 83 - íntegro; dente 84 - restauração amálgama superfície oclusal; dente 85 - restauração amálgama superfície oclusal; dente 46 - íntegro. Exame Radiográfico dos dentes:- Foram realizadas dez (10) radiografias periapicais para exame das raízes dos dentes permanentes; tanto dos irrompidos (presentes na cavidade bucal) como dos germes (intraósseos). Ao exame, constatamos:- Hemiarco Superior:- Dente 17 - com pouco mais de um terço de coroa formada; dente 16 - com dois terços de raízes formadas; dente 15 - com dois terços de coroa formada; dente 14 - com coroa completa; dente 11 - com início de formação radicular. Hemiarco Inferior:- Dente 47 - com pouco mais de

= segue =

**AUTENTICACAO**

CERTIFICO que a presente copia con-  
fere com original de fls. 213, dos  
autos de 10903

desta Vara. 13/01/23 Dou. 13

ESCRIVAO



DEPARTAMENTO DA POLÍCIA CIVIL  
DO ESTADO DO PARANÁ

DIVISÃO DE POLÍCIA CIENTÍFICA  
INSTITUTO MÉDICO-LEGAL



**LAUDO DE EXAME DE NECROPSIA Nº 2714/00/BTS.**

Fls. nº 06

um terço de coroa formada; dente 46 - com dois terços de raízes formadas; dente 45 - com um terço de coroa formada; dente 44 - com dois terços de coroa formada; dente 42 - com um terço de raiz formada; dente 41 - com dois terços de raízes formadas. Feito os cálculos pelos números de meses que cada elemento forneceu, obtivemos uma idade média entre seis anos e seis meses e seis anos e nove meses. Do reconhecimento dos arcos dentários: - Suspeitando-se que os arcos dentários do corpo putrefeito pertencessem a EVANDRO RAMOS CAETANO, foi localizada a cirurgia-dentista indicada pela família, Dra. Adairna Kessin Elias - CRC - 4171 - residente na Rua Pontal Grossa nº 333, no município de Guaratuba - Pr.. A presença da Dra. Adairna para o conhecimento, deveu-se ao fato de não ter registro dos tratamentos dentários realizados, por que atendia o menor Evandro no Ambulatório do Instituto Nacional de Previdência e Assistência Social (INAMPS), que não faz registro individual de seus pacientes. Examinando os arcos dentários a Dra. Adairna reconheceu os arcos dentários e todas as restaurações que realizou nos dentes decíduos e permanentes, registrando a presença dos dentes 16, 26 e 46 íntegros e a restauração recente do dente 36. Afirmou ter extraído o dente 64 há um ano aproximadamente, e reconheceu a "presença dos incisivos centrais decíduos superiores e dos incisivos centrais permanentes inferiores". Após, preencheu e assinou um termo de reconhecimento técnico, onde confirmou que todos os trabalhos restauradores foram por ela realizados nos arcos dentários do menor EVANDRO RAMOS CAETANO, pois que, fôra sua única cirurgia-dentista. DISCUSSÃO: As lesões encontradas nos lábios da vítima são decorrentes da ação de animais carnívoros. O relato de alvéolos ósseos abertos, são consequência da queda do dente pela putrefação das fibras peri -

= segue =

**AUTENTICACAO**

CERTIFICO que a presente copia confere com original de fls. 240 dos autos de 90/83

desta Vara

Dou. de

12, 01, 93.

ESCRIVAO



DEPARTAMENTO DA POLÍCIA CIVIL  
DO ESTADO DO PARANÁ

DIVISÃO DE POLÍCIA CIENTÍFICA  
INSTITUTO MÉDICO-LEGAL



**LAUDO DE EXAME DE NECROPSIA Nº 30714/02/RTS.**

Fls. nº 07

dontais (fibras que prendem o dente ao osso alveolar). Com relação à pigmentação rosada dos dentes decíduos, temos, segundo Furuhashi & Yamamoto (1967) como consequência de congestão e hemorragia pulpar observados nos casos de mortes violentas. Este fenômeno é encontrado principalmente nos casos de asfixia mecânica, onde o sangue fica mais fluído produzindo o que se chama tríade das asfixias, sendo que na região dos dentes se caracteriza por uma coloração rosada das coroas dentárias com maior exuberância de pigmentação das raízes. Os dentes decíduos normalmente apresentam essa coloração de sete a quinze dias após a morte, tendo em vista o maior diâmetro dos canalículos dentinários (canais de Thomas) permitindo a maior difusão do sangue por esses canais e consequentemente a fixação dos derivados da hemoglobina que produzem como resultado esta coloração. Nos dentes permanentes este fenômeno é observado após o 20º dia após a morte, tendo em vista a maior dificuldade da difusão do sangue pelos canalículos dentinários. Neste caso, observamos que os dentes permanentes se apresentam com coloração normal pelo fato de que estando as raízes em rizogênese incompleta, o sangue não fica retido no interior da polpa, dificultando a sua penetração pelos canalículos dentinários. Esses fatos foram observados por Wittaker, Thomas & Thomas em 1976 que realizaram estudos experimentais em animais de laboratório, observando os fenômenos dos dentes rosados em animais sacrificados por asfixia mecânica. O mesmo fato foi também observado por Wittaker e Mac Donald em 1989 que estudaram a coloração rosada dos dentes em vítimas de asfixia mecânica.

**CONCLUSÕES:-** Após a perícia realizada, em virtude do exposto acima, concluo que os arcos dentários periciados correspondem aos do menor EVANDRO RAMOS CAETANO, com idade aproximada entre seis e sete anos e que teve morte violenta com características de asfixia

**AUTENTICACAO**

CERTIFICO que a presente copia con-  
tém com original de fls. 241, dos  
autos de

\_\_\_\_\_, desta Vara

Doa fe

12/01/88

\_\_\_\_\_  
ESCRIVAO





**ATENTIFICACAO**

CERTIFICO que a presente copia con-  
fere com original de fls. 244 dos  
autos de

desta Vara

Doc 00

18/01/99


ESCRIVAO



DEPARTAMENTO DA POLÍCIA CIVIL  
DO ESTADO DO PARANÁ

LAUDO N.º 3.714/92.

É desautorizado o uso desta(s)  
fotografia(s) sem o respectivo laudo



INSTITUTO MÉDICO LEGAL

NOME: - EVANDRO RAMOS CAETANO

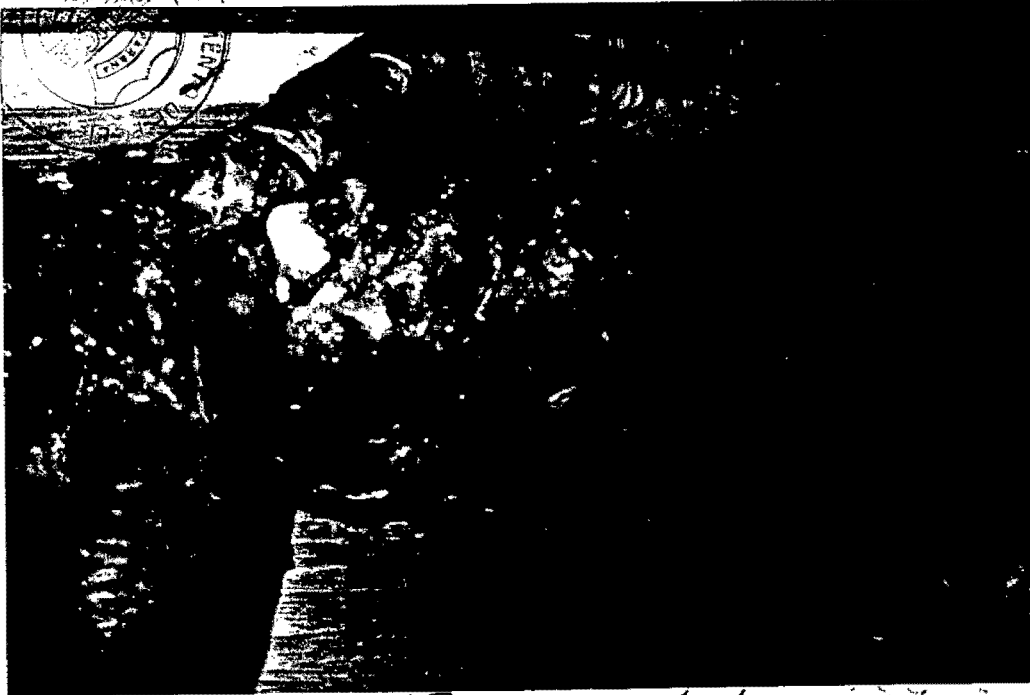


FOTO Nº 01


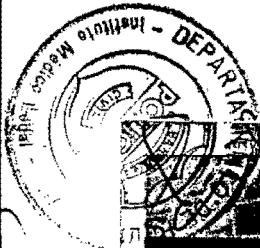


FOTO Nº 02

**AUTENTICACAO**  
CERTIFICO que a presente cópia con-  
fere com original de fls. 223, dos  
autos de 90/97  
desta Vara, em 17 de 01 de 99  
[Signature]  
ESCRIVÃO



DEPARTAMENTO DA POLICIA CIVIL  
DO ESTADO DO PARANÁ

LAUDO N.º 3.714/92.

É desautorizado o uso desta(s)  
fotografia(s) sem o respectivo laudo



INSTITUTO MÉDICO LEGAL

NOME: - EVANDRO RAMOS CAETANO




FOTO Nº 03



FOTO Nº 04

**AUTENTICAÇÃO**

CERTIFICO que a presente cópia confere com original dos autos de

*A 90/98* *224*

desta Vara *12, 01, 98* Dou. *12, 01, 98*

*[Signature]*

Escrivão



DEPARTAMENTO DA POLICIA CIVIL  
DO ESTADO DO PARANÁ

LAUDO N.º 3.714/92.

É desautorizado o uso desta(s)  
fotografia(s) sem o respectivo laudo

VARA CRIMINAL  
FLS. 225  
2

INSTITUTO MÉDICO LEGAL



NOME: - EVANDRO RAMOS CAETANO

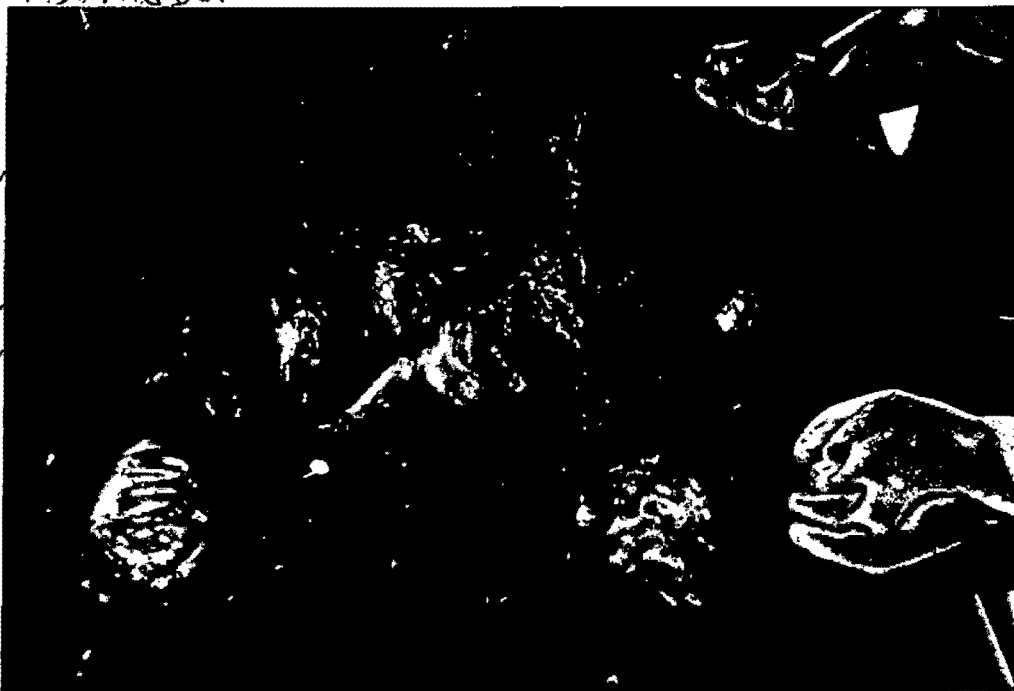


FOTO N.º 05



FOTO N.º 06

**AUTENTICAÇÃO**

CERTIFICO que a presente cópia confere com original de fls. 225 dos autos de

desta Vara

12/01/53. Dou J.

ESCRIVÃO





DEPARTAMENTO DA POLÍCIA CIVIL  
DO ESTADO DO PARANÁ

LAUDO N.º 3.714/92.

É desautorizado o uso desta(s)  
fotografia(s) sem o respectivo laudo

VARA CRIMINAL  
FLS. 226  
✓

28  
R

INSTITUTO MÉDICO LEGAL



NOME: - EVANDRO RAMOS CAETANO



FOTO Nº 07





FOTO Nº 08

**AUTENTICAÇÃO**

CERTIFICO que a presente cópia con-  
fere com o original fis. 226, dos  
autos de 12.901/97

desta Vara Data 12/01/99



ESCRIVÃO



DEPARTAMENTO DA POLÍCIA CIVIL  
DO ESTADO DO PARANÁ

LAUDO N.º 3.714/92.

É desautorizado o uso desta(s)  
fotografia(s) sem o respectivo laudo



219

INSTITUTO MÉDICO LEGAL



NOME: - EVANDRO RAMOS CAETANO

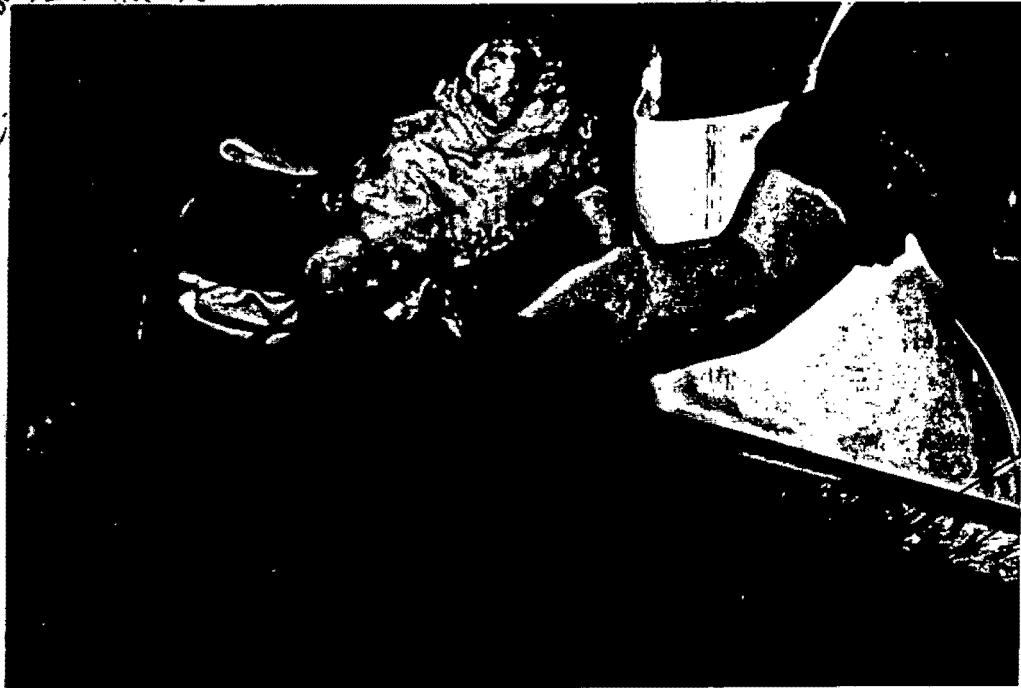

FOTO Nº 09

*Handwritten signature*



FOTO Nº 10

**AUTENTICACAO**

CERTIFICO que a presente copia confere com original de fis. 204, dos autos de 10 90/33

desta Vara, Douro

12/01/99

ESCRIVAO



DEPARTAMENTO DA POLÍCIA CIVIL  
DO ESTADO DO PARANÁ

LAUDO N.º 3.714/92.

É desautorizado o uso desta(s)  
fotografia(s) sem o respectivo laudo



220

INSTITUTO MÉDICO LEGAL

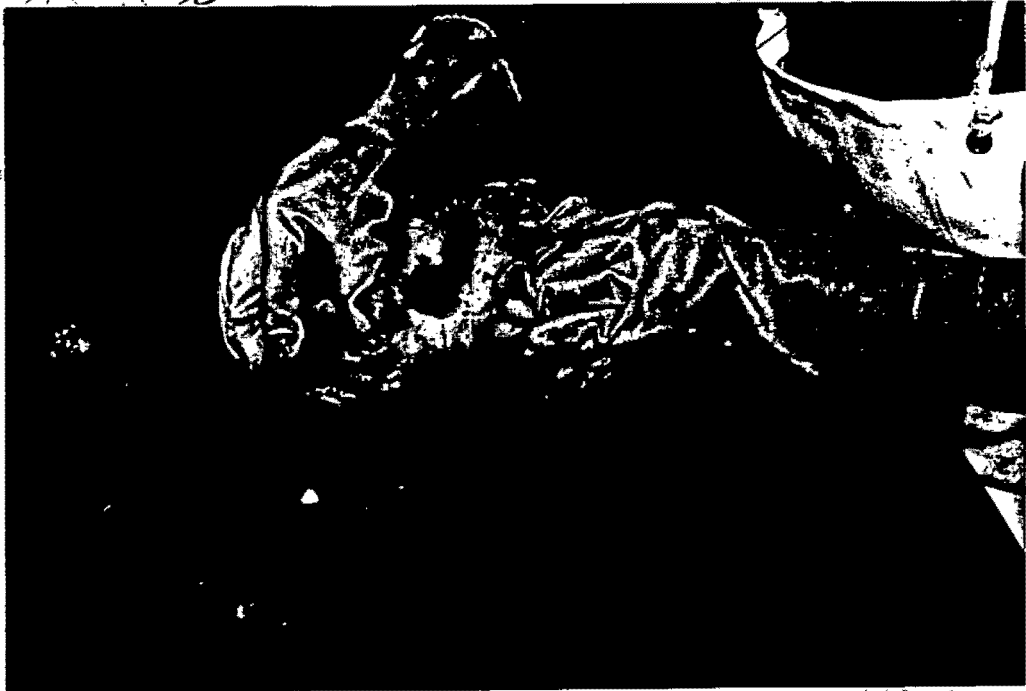

FOTO Nº 11

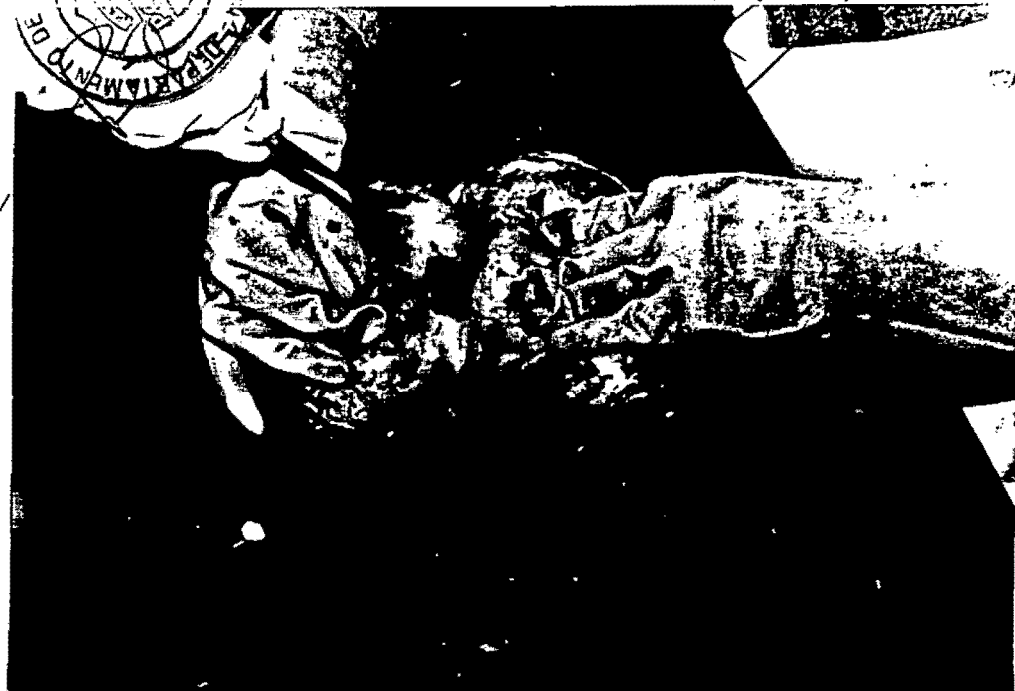


FOTO Nº 12

**AUTENTICACION**

CERTIFICO que se probó en esta con-  
ferencia con el fiscal 278 dos  
autos de 1901/31

Esta Vara Dou 13 de 01 de 93

ESCRIBANO





DEPARTAMENTO DA POLÍCIA CIVIL  
DO ESTADO DO PARANÁ

LAUDO N.º 714/92.

É desautorizado o uso desta(s)  
fotografia(s) sem o respectivo laudo



INSTITUTO MÉDICO LEGAL



NOME: - EVANDRO RAMOS CAETANO




FOTO Nº 13




FOTO Nº 14

**AUTENTICACAO**

CERTIFICO que a presente cópia con  
re com original de fls. 229 dos  
tos de 10/09/99 desta Vara

12/01/99 Dou

ESCRIVAO





DEPARTAMENTO DA POLÍCIA CIVIL  
DO ESTADO DO PARANÁ

LAUDO N.º 30.714/92.

É desautorizado o uso desta(s)  
fotografia(s) sem o respectivo laudo



227

INSTITUTO MÉDICO LEGAL

*Evandro*  
NOME: - EVANDRO RAMOS CAETANO




FOTO Nº 15




FOTO Nº 16

